TỔNG QUAN VỀ SIÊU ÂM ĐÁNH GIÁ ỐNG DẪN TRỨNG BẰNG CHẤT TƯƠNG PHẢN DẠNG BỌT (HYFOSY)

BS. Nguyễn Thị Ngọc Nhân

TỔNG QUAN VỀ CÁC KỸ THUẬT ĐÁNH GIÁ VÒI TRỨNG

Đánh giá vòi trứng là một phần quan trọng trong kiểm tra đánh giá bệnh nhân vô sinh nữ. 30 – 40% bệnh nhân vô sinh nữ bị bất thường vòi trứng. Soi ổ bụng (Laparoscopy – LSC) kiểm tra vòi trứng được xem là tiêu chuẩn vàng để chẩn đoán. LSC là một xét nghiệm xâm lấn, gây nguy cơ chảy máu ổ bụng, tổn thương tạng và nguy cơ do gây mê toàn thân. Trước đây, chụp buồng tử cung – vòi trứng có cản quang (hysterosalpingography, hay HSG) là biện pháp chẩn đoán thay thế ít xâm lấn hơn và được dùng từ nhiều thập kỷ nay. Tuy nhiên, HSG vẫn có một số mặt hạn chế như làm bệnh nhân phơi nhiễm tia xạ, khó chịu hoặc thậm chí đau bụng (N Exalto và MH Emanuel, 2019).

Tiếp đó, siêu âm đánh giá buồng tử cung vòi trứng bằng chất tương phản (Hysterosalpingo-Contrast Sonography, hay HyCoSy) sử dụng nước muối hoặc chất tương phản được đưa vào sử dụng. Độ chính xác của HyCoSy tương đương với HSG và LSC. Một điểm thuận lợi của siêu âm là bên cạnh đánh giá độ thông suốt của vòi trứng, nó còn có thể khảo sát giải phẫu vùng chậu, bao gồm cả tử cung và buồng trứng.

Tuy vậy, các chất tương phản tăng âm như Echovisit® (Schering AG, Bỉ) và SonoVue® (Bracco, Milan) không còn trên thị trường hoặc không được cấp phép để đánh giá vòi trứng. Siêu âm buồng tử cung – vòi trứng sử dụng chất tương phản dạng bọt (Hysterosalpingo-Foam Sonography, HyFoSy) là biện pháp thay thế HyCoSy và được đưa vào sử dụng năm 2010 như xét nghiệm đầu tay đánh giá vòi trứng. Chất tương phản dạng bọt dùng trong kỹ thuật HyFoSy được tạo bằng cách trộn kỹ 5 ml gel ExEm® (chứa hydroxyethyl cellulose và glycerol, IQ Medical Ventures BV, Rotterdam, Hà Lan) với 5 ml nước ExEm® tinh khiết. Dạng bọt ExEm®, với độ quánh 270 cP và chứa 94,12% nước, đủ lỏng để di chuyển qua vòi trứng và trong thời gian trung bình ổn định đủ để hiển thị cản âm trong ít nhất 5 phút. Đây là một thuận lợi so với sử dụng dung dịch nước muối. Một tổng quan về các tính an toàn, tác dụng phụ của gel ExEm cho thấy chất tương phản này phù hợp và an toàn để đánh giá vòi trứng. Kết quả này được khẳng định lần nữa trong một nghiên cứu hồi cứu gần đây ở 155 phụ nữ được làm HyFoSy, không ghi nhận tác dụng phụ nào ở các lần khám theo dõi sau khi tiến hành thủ thuật (N Exalto và MH Emanuel, 2019).

ĐỘ CHÍNH XÁC VÀ TÁC DỤNG PHỤ CÁC KỸ THUẬT CHẨN ĐOÁN VÒI TRỨNG

Báo cáo đầu tiên về hiệu quả của HyFoSy là một nghiên cứu đoàn hệ tiến cứu quan sát trên 73 phụ nữ vô sinh được tiến hành HyFoSy (MH Emanuel và cs, 2012). Có 67 (92%) trong số 73 phụ nữ được tiến hành thành công quy trình chẩn đoán. 57 (78%) đánh giá được độ thông vòi trứng và không cần tiến hành thêm xét nghiệm

gì khác. 5 bệnh nhân (7%) được xác định tắc vòi trứng bằng HSG, 5 bệnh nhân khác (7%) có khác biệt giữa kết quả HSG và HyFoSy. 5 bệnh nhân bị ngất do thần kinh phế vị trong hoặc sau khi tiến hành kỹ thuật và tự hồi phục ngay. Không ghi nhận tác dụng ngoại ý nghiêm trọng nào. Trong nghiên cứu đoàn hệ tiến cứu thứ hai so sánh kết quả giữa 20 quy trình HyFoSy với LSC, tỷ lệ đồng nhất giữa hai kết quả là 100% (N Exalto và MH Emanuel, 2019).

Trong một nghiên cứu ngẫu nhiên có nhóm chứng trên 37 phụ nữ vô sinh được xếp lịch làm LSC, kết quả của HyFoSy và HyCoSy dùng dung dịch muối được so sánh với kết quả LSC (MG Piccioni và cs, 2017). Độ đồng nhất về mức độ thông vòi trứng giữa HyFoSy và LSC là 94,4% ca (độ nhạy 87,5% và độ đặc hiệu 100%), so với giữa HyCoSy và LSC là 57,8% số ca (độ nhạy 50% và độ đặc hiệu 66,6%).

Cần chú ý rằng chẩn đoán vòi trứng thông suốt dễ hơn chẩn đoán tắc vòi trứng, nguyên nhân do khó phân biệt giữa tắc vòi trứng thật sự và tắc giả do nút nhầy hoặc do co thắt vòi trứng. Trên thực tế, không có biện pháp nào chẩn đoán được tắc vòi trứng, chỉ có biện pháp chẩn đoán thông suốt vòi trứng mà thôi.

CÁC KỸ THUẬT SIÊU ÂM 3 CHIỀU VÀ SIÊU ÂM DOPPLER

Riganelli và cộng sự mô tả trong một nghiên cứu thử nghiệm về kết quả một nghiên cứu ngẫu nhiên có nhóm chứng trên 50 phụ nữ được chỉ định LSC, được phân ngẫu nhiên vào nhóm 2D-HyFoSy và 3D-HyFoSy (L Riganelli và cs, 2018). Nhóm 2D-HyFoSy có 81% kết quả đồng nhất với LSC, với độ nhạy 80% và độ đặc hiệu 92%. Trong khi đó nhóm 3D-HyFoSy có 88% kết quả đồng nhất với LSC, độ nhạy 80% và độ đặc hiệu 91,4%. Tuy nhiên, nghiên cứu này chưa có phân tích về mặt thống kê của khác biệt này. 3D-HyFoSy ít gây đau hơn và thời gian tiến hành nhanh hơn ($P < 0,001$). Trong phần thảo luận, các tác giả cho rằng 3D-HyFoSy ít phụ thuộc vào người tiến hành hơn, dễ nhân rộng hơn và cho phép tái tạo hình ảnh sau thủ thuật. Các tác giả kết luận rằng ở bệnh nhân nguy cơ thấp, nếu vòi trứng có vẻ bị tắc trên 2D-HyFoSy, cần tiến hành 3D-HyFoSy trước khi cho bệnh nhân làm LSC.

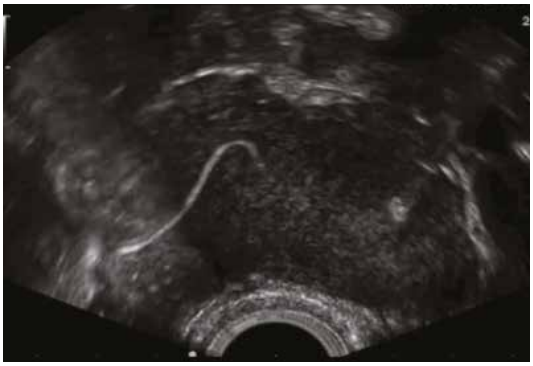

Hình 1. Hình ảnh ví dụ của 2D-HyFoSy. Đường màu trắng rõ đủ để cho thấy vòi trứng thông.

Tuy vậy, với một người siêu âm đã quen với giải phẫu vùng chậu, kỹ thuật 3D-HyFoSy có hoặc không kèm kỹ thuật Doppler dường như cũng không lợi ích gì hơn so với 2D-HyFoSy thời gian thực (real-time) (Hình 1). Đường màu trắng chỉ ra đường đi của chất tương phản dạng bọt qua vòi trứng đoạn gần, đủ rõ cho thấy đầu xa không bị tắc, dựa trên các nghiên cứu dùng nội soi buồng tử cung và bọt khí (JP Parry và cs, 2017). Tuy vậy, từ các nghiên cứu lâm sàng, có thể kết luận rằng HyFoSy dường như là biện pháp chẩn đoán chính xác và dung nạp tốt, và kỹ thuật 3D-HyFoSy hữu ích cho người siêu âm ít kinh nghiệm hơn (N Exalto và MH Emanuel, 2019). Thêm vào đó, kỹ thuật 3D sẽ cho hình ảnh khung chậu chuẩn và dùng rất tốt cho mục đích huấn luyện đào tạo y khoa.

KHÓ CHỊU VÀ CẢM GIÁC ĐAU

Có 5 nghiên cứu được công bố đánh giá về triệu chứng đau khi tiến hành HyFoSy (N Exalto và MH Emanuel, 2019). Đầu tiên là một nghiên cứu ngẫu nhiên có nhóm chứng trên 40 phụ nữ, so sánh điểm số đau trực quan (Visual Analog Scale, hay VAS) trong quá trình tiến hành HyFoSy và HSG. Với HyFoSy, nhóm nghiên cứu dùng một catheter cổ tử cung loại không

có bóng. Với HSG, các nhà nghiên cứu dùng một thiết bị soi tử cung (hysterophore) có móc giữ vào môi trước cổ tử cung. Cả hai nhóm đều được dùng một máy bơm điện với dòng bơm và áp lực chuẩn để bơm chất tương phản vào buồng tử cung. Nghiên cứu cho thấy nhóm HyFoSy có điểm số VAS thấp hơn so với nhóm HSG (trung vị điểm VAS 1,7 cm; khoảng tứ phân vị (IQR) 4,2 so với trung vị điểm VAS 3,7 cm; IQR 3,0; P < 0,01).

Trong một nghiên cứu cắt ngang trên 216 bệnh nhân, trung vị điểm VAS đánh giá đau khi siêu âm ngả âm đạo (transvaginal ultrasound, hay TVU) và HyFoSy tiến hành sau đó lần lượt là 1,5 cm (KTC 95%, 1,2 – 1,7) và 3,6 cm (KTC 95%, 3,0 – 4,0). Để bơm chất tương phản dạng bọt vào, các nhà nghiên cứu dùng một catheter có bóng. Có 1/3 số phụ nữ tham gia nghiên cứu trả lời mức độ khó chịu hoặc đau của HyFoSy cũng tương đương như TVU; 48% cho rằng HyFoSy cũng bình thường/hơi khó chịu một chút, nhưng không đau. Có mối liên quan nghịch giữa tuổi bệnh nhân, số lần sinh và mức độ đau.

Các yếu tố kỹ thuật và cảm giác đau

Loại catheter

Trong một nghiên cứu ngẫu nhiên có nhóm chứng trên 40 phụ nữ, HyFoSy được tiến hành sử dụng hai loại catheter có bóng: uVue HSG® và ống Foley cho trẻ em. Nghiên cứu kết luận rằng ống Foley trẻ em dễ đặt hơn và ít đau hơn so với HyFoSy dùng ống uVue HSG® (N Exalto và MH Emanuel, 2019).

Các dữ liệu hiện có cho thấy siêu âm bơm nước (saline infusing sonography, hay SIS) sử dụng ống nuôi ăn trẻ em không có bóng gây cảm giác đau rất ít so với các catheter có bóng (trung vị điểm số đau là 10, trên thang điểm 0 – 100). Điều này đồng nhất với giả thuyết rằng hầu hết các thụ thể cảm giác nằm ở vùng lỗ trong của cổ tử cung.

Sử dụng thuốc giảm đau trước khi tiến hành thủ thuật

Một nghiên cứu quan sát tiến cứu trên 300 phụ nữ được siêu âm đánh giá buồng tử cung vòi trứng và phỏng vấn điểm số VAS. Từ tháng 10/2012 – 3/2013, 125 phụ nữ được tiến hành HyFoSy không dùng thuốc giảm đau. Từ tháng 3/2013 đến khi kết thúc nghiên cứu, 175 phụ nữ được dùng 1 viên chứa paracetamol 500 mg kết hợp codeine phosphate 30 mg vào 1 giờ trước khi tiến hành kỹ thuật. Trong quá trình thực hiện 2D/3D-HyFoSy, trung vị điểm VAS cao hơn đáng kể ở nhóm không sử dụng thuốc giảm đau (trung vị điểm VAS 2,0; IQR 1,0 – 3,0 so với trung vị điểm VAS 3,0 cm; IQR 1,3 – 4,0; P = 0,002).

Tuy vậy, từ tất cả dữ liệu hiện có về mức độ khó chịu và đau của HyFoSy cho thấy đây là một thủ thuật ít gây đau, dễ dung nạp hơn so với HSG. Do vậy, không cần thiết phải dùng các biện pháp giảm đau tại chỗ hoặc toàn thân. Giảm đau dự phòng cũng không cần thiết, và trong trường hợp buộc phải cần, đặt trực tràng bằng indomethacin hay codeine có thể hiệu quả.

Loại và nhiệt độ chất tương phản

Một nghiên cứu ngẫu nhiên tiến cứu được tiến hành nhằm đánh giá tác động của loại chất tương phản (Echovist® so với nước muối) và nhiệt độ chất tương phản (25^{0}C so với 37^{0}C) dùng trong HyCoSy trên 138 bệnh nhân (N. Exalto and M. H. Emanuel, 2019). Echovist® gây đau ít hơn đáng kể so với nước muối ở cùng nhiệt độ (p = 0,002 và p = 0,001). Bên cạnh đó, nghiên cứu ghi nhận khác biệt đáng kể về mức độ đau khi dùng cùng một loại chất tương phản ở nhiệt độ khác nhau (p < 0,001). Nhiệt độ bệnh nhân dễ chịu nhất là nhiệt độ cơ thể. Điều này cũng đúng với chất tương phản. Kết quả này cho thấy Ecovist® "thân thiện với bệnh nhân" hơn nước muối. Trong một nghiên cứu khác về mức độ đau khi làm SIS (n = 99), ghi nhận phụ nữ hậu mãn kinh bị đau nhiều hơn so với phụ nữ tiền mãn kinh (71% so với 32%; p < 0,002) (N Exalto and MH Emanuel, 2019). Bên cạnh đó, kiểu đau khi bơm nước muối cũng khác nhau: phụ nữ hậu mãn kinh thường cảm thấy đau thốn hơn (42%), trong khi phụ nữ tiền mãn

kinh thường cảm thấy đau âm ỉ và/hoặc đau co thắt (21%). Điều này có thể liên quan đến nội mạc tử cung teo mỏng ở phụ nữ hậu mãn kinh. Thêm vào đó, trong một nghiên cứu ngẫu nhiên trên 200 trường hợp tiến hành HSG, kết quả cho thấy chất tương phản ấm tương đương nhiệt độ cơ thể giúp đỡ đau và ít bị ngất do thần kinh phế vị hơn (N Exalto và MH Emanuel, 2019).

BIẾN CHỨNG CHẤT TƯƠNG PHẢN ĐI VÀO MẠCH MÁU

Chất tương phản đi vào mạch máu là một biến chứng được biết đến nhiều trong HSG, xảy ra trong khoảng 6,4% trường hợp (N Exalto và MH Emanuel, 2019). Một số hiếm trường hợp thuyên tắc phổi và não do dầu sau khi dùng chất tương phản tan trong dầu (oil-soluble contrast media – OSCM), như Lipidol®; các biến chứng do chất tương phản tan trong nước (water-soluble contrast media – WSCM) như sốt, nhiễm trùng, và đau đã được báo cáo. Trong một nghiên cứu về HyCoSy dùng SonVue®, biến chứng chất tương phản vào mạch máu xảy ra trong 13,04% trong số 276 bệnh nhân. Tỷ lệ chất tương phản đi vào mạch máu cao ở người có nội mạc tử cung mỏng và lực bơm mạnh, và thấp khi tiến hành vào 5 – 7 ngày sau khi ngưng hành kinh. Gần đây, trường hợp đầu tiên gặp biến chứng chất tương phản vào mạch máu trong quá trình tiến hành HyFoSy đã được công bố (N Exalto và MH Emanuel, 2019). Tuy vậy, do hydroxyethyl cellulose và glycerol khá an toàn, ngay cả khi đi vào mạch máu, nên không có dấu hiệu lâm sàng hoặc biến chứng nào xảy ra.

PHÒNG NGỪA BỆNH LÝ NHIỄM TRÙNG VÙNG CHẬU

Nhiều nghiên cứu quan sát trên HyFoSy không ghi nhận biến chứng đáng kể sau khi thủ thuật (N Exalto và MH Emanuel, 2019). Glycerol, một trong các thành phần của gel ExEm, được chứng minh có tác động kháng khuẩn và diệt virus. Sốt và viêm phúc mạc xảy ra chỉ khoảng 0,95% trong số 1.153 bệnh nhân tiến hành siêu âm bơm nước buồng tử cung vòi trứng (S Dessole và cs, 2003).

Dùng kháng sinh dự phòng thường quy không đem lại lợi ích và không được khuyến cáo trong nội soi buồng tử cung chẩn đoán, do nguy cơ nhiễm trùng rất thấp (N Exalto và MH Emanuel, 2019). Trong một tổng quan hệ thống lớn về dự phòng kháng sinh trong các thủ thuật phụ khoa trước và trong khi sử dụng các kỹ thuật hỗ trợ sinh sản, kết quả cũng cho thấy sử dụng kháng sinh dự phòng thường không được khuyến cáo trong các thủ thuật này (N Exalto và MH Emanuel, 2019). Tuy vậy, bệnh nhân có nguy cơ nhiễm trùng vùng chậu nên được sàng lọc và điều trị nhiễm trùng vùng chậu trước khi tiến hành các thủ thuật như HSG, SIS, HyCoSy, HyFoSy, nội soi buồng tử cung, chuyển phôi, …

TĂNG XÁC SUẤT CÓ THAI?

Đến nay chỉ có các nghiên cứu quan sát được tiến hành để khảo sát xác suất có thai sau khi tiến hành HyFoSy (N. Exalto and M. H. Emanuel, 2019). Một nghiên cứu hồi cứu cho thấy trong 359 phụ nữ tiến hành HyFoSy, 55% có thai trong khoảng thời gian dao động từ 3 đến 42 tháng sau thủ thuật. Nghiên cứu này cho thấy số lượng có thai cao nhất trong chu kỳ tiến hành HyFoSy và trong hai chu kỳ đầu tiên sau thủ thuật. Một nghiên cứu đoàn hệ hồi cứu trên 111 phụ nữ vô sinh cho thấy 48 (43,2%) có thai trong vòng 6 tháng sau HyFoSy, trong đó 24 người có thai tự nhiên. Emanuel và cộng sự báo cáo tỷ lệ có thai tự nhiên là 19,2% với trung vị 3 tháng sau thủ thuật HyFoSy. Trong một nghiên cứu quan sát hồi cứu trên 294 phụ nữ vô sinh tiến hành HyFoSy, 157 người cung cấp thông tin qua điện thoại về tình hình sinh sản của mình vào 12 tháng sau thủ thuật. Các tác giả ghi nhận tỷ lệ có thai tự nhiên là 10,2% trong vòng 1 tháng đầu sau HyFoSy, 29,9% trong vòng 6 tháng, và 34,4% trong vòng 12 tháng.

Dữ liệu về tác động tăng xác suất có thai sau khi tiến hành HSG được biết nhiều hơn (N Exalto và MH Emanuel, 2019). Bơm vòi bằng

OSCM tăng tỷ lệ có thai và sinh con sống nhiều hơn so với không can thiệp hoặc so với sử dụng WSCM. Không rõ điều này là do hiện tượng "bơm rửa vòi", do tác động của môi trường trong ổ bụng hay do tác động thúc đẩy làm tổ trên nội mạc tử cung. Gầy đây, một RCT đa trung tâm trên 1.119 bệnh nhân cho thấy tỷ lệ thai tiến triển cao hơn đáng kể trong 6 tháng đầu sau khi tiến hành HSG sử dụng OSCM so với HSG sử dụng WSCM (39% so với 29%, RR 1,38; KTC 95%, 1,17 – 1,64; P < 0,001).

Mặc dù các nghiên cứu quan sát không nhận thấy tác động xấu đến sinh sản sau khi tiến hành HyFoSy, chúng ta phải thừa nhận rằng đến nay vẫn chưa có nghiên cứu nào về tỷ lệ có thai sau thủ thuật so sánh giữa HyFoSy với các kỹ thuật can thiệp khác.

KẾT LUẬN

Mặc dù hầu hết các nghiên cứu trong bài tổng quan này nhỏ và chỉ là nghiên cứu quan sát, chúng ta có thể kết luận rằng HyFoSy là một kỹ thuật có thể thay thế HSG đầy hứa hẹn về độ chính xác và hiệu quả. HyFoSy giúp bệnh nhân không phải tiếp xúc với tia xạ và iodine như với HSG. Bên cạnh đó, kỹ thuật 3D-HyFoSy có hoặc không kèm kỹ thuật Doppler cũng không mang lại lợi ích nhiều hơn so với 2D-HyFoSy. Tuy vậy, 3D-HyFoSy có thể cho hình ảnh chuẩn vùng chậu và có thể tiến hành bởi bác sĩ siêu âm ít kinh nghiệm hơn. HyFoSy ít đau hơn và dung nạp tốt hơn so với HSG, và không cần phải dùng thuốc giảm đau. Trong hơn 350.000 trường hợp tiến hành thủ thuật, không ghi nhận biến chứng nặng hoặc nghiêm trọng nào. Kháng sinh dự phòng trước thủ thuật thường không được khuyến cáo; tuy vậy cần sàng lọc và điều trị nhiễm trùng vùng chậu trước khi tiến hành HyFoSy. Thêm vào đó, dữ liệu cho thấy HyFoSy dường như không gây tác động xấu lên tình trạng sinh sản và thậm chí có thể mang lại tác động có lợi trong ba chu kỳ kinh nguyệt đầu tiên sau thủ thuật giúp tăng xác suất có thai.

Cần thực hiện thêm các nghiên cứu ngẫu nhiên có nhóm chứng với cỡ mẫu lớn để đưa ra kết luận chắc chắn hơn về độ chính xác và hiệu quả của HyFoSy, cũng như về tác động tăng xác suất có thai sau thủ thuật so với nhóm không can thiệp hay so với các kỹ thuật chẩn đoán khác.

TÀI LIỆU THAM KHẢO

1. JP Parry, D Riche, J Aldred et al. Proximal tubal patency demonstrated through air infusion during flexible office hysteroscopy is predictive of whole tubal patency. Journal of Minimally Invasive Gynecology, vol. 24, no. 4, pp. 646–652, 2017.
2. L Riganelli, A Casorelli, J Caccetta et al. Ultrasonography reappraisal of tubal patency in assisted reproduction technology patients: Comparison between 2D and 3Dsonohysterosalpingography. a pilot study. Minerva Ginecologica, vol. 70, no. 2, pp. 123–128, 2018.
3. MG Piccioni, L Riganelli, V Filippi et al. Sonohysterosalpingography: comparison of foamand saline solution," Journal of Clinical Ultrasound, vol. 45, no. 2, pp. 67–71, 2017.
4. MH Emanuel, M Van Vliet, M Weber, and N Exalto. First experiences with hysterosalpingo-foam sonography (HyFoSy) for office tubal patency testing. Human Reproduction, vol. 27, no. 1, pp. 114–117, 2012.
5. N Exalto and MH Emanuel. Clinical Aspects of HyFoSy as Tubal Patency Test in Subfertility Workup. Biomed Research International, vol. 2019, Article ID 4827376, 2019.
6. S Dessole, M Farina, G Rubattu, E Cosmi, G. Ambrosini, and GB Nardelli. Side effects and complications of sonohysterosalpingography. Fertility and Sterility, vol. 80, no. 3, pp. 620–624, 2003.

2020
THÀNH TỰU

Mời gửi đề tài tham gia
Giải thưởng THÀNH TỰU 2020
trước 30/6/2020